

УДК 617.52-001-053.2

© С.А.Паршикова, В.В.Паршиков, Ю.П.Потехина

Прогнозирование послеоперационных осложнений при лечении обширных укушенных ран лица у детей с помощью инфракрасной термографии

С.А.ПАРШИКОВА, В.В.ПАРШИКОВ, Ю.П.ПОТЕХИНА

Prognosis of complications by infrared thermography in treatment of children with facial bites

S.A.PARSHIKOVA, V.V.PARSHIKOV, Yu.P.POTEKHINA

Нижегородская государственная медицинская академия

Нижегородская областная детская клиническая больница

Дети с обширными укушенными ранами лица относятся к проблемной категории пациентов. Выполнение реконструктивно-пластической операции в условиях неоднозначно жизнеспособных тканей, интенсивной контаминации сопряжено с риском осложнений, прогнозирование которых представляет собой нерешенную задачу. Методы. В 2010-2011 гг. в отделении челюстно-лицевой хирургии Нижегородской областной детской клинической больницы провели проспективное контролируемое исследование результатов лечения детей с обширными укушенными ранами лица (n=33). Для прогнозирования течения послеоперационного периода применили инфракрасную термографию (СЕМ ThermoDiagnostics). В 1 группу включили больных с гладким течением послеоперационного периода (n=22), во 2 группу - лиц, у которых развились осложнения (n=11). При анизотермии не более 1,5°C наблюдали неосложненное течение послеоперационного периода. При повышении температуры над зоной операции более чем на 1,5°C относительно точки сравнения наблюдали гнойно-воспалительные осложнения. При понижении локальной температуры более чем на 1°C наблюдали формирование некроза кожного лоскута. Анизотермия в анализируемых группах достоверно отличалась: $p=0,0000001$, $Z=0,35249$, $D=0,95455$ (Kolmogorov-Smirnov). Выявили достоверную сильную корреляцию ($r=0,816$, $p=0,0000001$) между показателем анизотермии и развитием осложнений (Spearman). Локальная гипотермия свыше 1°C сопровождалась формированием некроза кожного лоскута. Повышение местной температуры более чем на 1,5°C было связано с развитием гнойно-воспалительных осложнений. Применение термографии позволило предвидеть варианты течения послеоперационного периода, выбирать стратегию ведения больного, своевременно корректировать тактику.

Ключевые слова: укушенные раны лица у детей, осложнения, прогнозирование, термометрия, термография

The treatment of facial wounds after dog bites in children is a problem of surgery. Reconstructive and plastic operations in damaged tissues are associated with high risk of complications. The prognosis of reparative process in area of operation in postoperative period is discussed question. Infrared thermography is known as a way of monitoring after surgical procedure but importance of this method for prognosis of complications in urgent facial surgery in children at present is not estimated. Methods. In 2010-2011 in the Department of Maxillofacial Surgery (Nizhny Novgorod Regional Children Hospital) the prospective controlled study of treatment facial bites in children is carried out (n = 33). By all patients we have undertaken standard surgical procedures to complete correction of facial injuries. In first group were included all patients with a smooth postoperative period (n = 22), in two group - those who developed complications (n = 11). In postoperative period we have used the infrared thermography (СЕМ ThermoDiagnostics) and compared data by Kolmogorov-Smirnov. When thermographic differences were no more than 1,5° C, a smooth postoperative period was observed. When the temperature was higher in zone of operations more than 1,5° in comparison to contralateral area, we have noted inflammatory complications. In cases with the local temperature low than 1,5° in comparison to intact zone were observed necrosis of skin flap. Distinction of thermographic results between analyzed groups was significant: $p=0,0000001$, $Z=0,35249$, $D=0,95455$ (Kolmogorov-Smirnov). Reliable correlation between thermographic changes and complications development was found: $r=0,816$, $p=0,0000001$ (Spearman). Local hypothermia more than 1,5° C was associated with formation of skin flap necrosis. Increased local temperature more than 1,5° C was associated with the development of inflammatory complications. The use of thermography can predict possible variants of postoperative period.

Key words: facial bites, children, complications, prognosis, thermometry, thermography

Лечение укушенных ран относится к одной из наиболее сложных и актуальных проблем хирургии [8, 11, 16]. Данный вид повреждений характерен именно для детского возраста, среди анатомических областей чаще всего страдает лицо [8, 16, 17]. Эстетические, психоневрологические и социальные последствия та-

ких травм трудно устранить, они возникают сразу, а в ряде случаев сопровождают пострадавшего в течение многих лет [11, 17]. Проведение первичной хирургической обработки (ПХО) раны является наиболее ответственным мероприятием, результаты которого во многом определяют дальнейшее течение патологического

процесса. Выполнение срочной реконструктивно-пластической операции в условиях неоднозначно жизнеспособных тканей, интенсивной контаминации типичными пиогенными микроорганизмами (*Staphylococcus aureus*) и специфической флорой (*Pasteurella multocida*, *Pasteurella canis*) сопряжено с высоким риском раневых осложнений [11]. Формирование некрозов и развитие флегмон при неадекватном ведении больного приводят к грубой рубцовой деформации лица [8]. Поэтому вопросы мониторинга послеоперационного периода и прогнозирования развития осложнений приобретают первостепенное значение. Ведущим объективным методом контроля состояния зоны вмешательства является ультрасонография, которая позволяет верифицировать серомы, абсцессы, флегмоны [7]. Данный метод указывает на уже появившиеся проблемы, его прогностическое значение минимально. Поиск других способов наблюдения за течением репаративного процесса (высокочастотная доплеровская ультрасонография, термография, реовазография, радиотермометрия, электромиография, лазерная доплеровская флоуметрия) продолжают многие исследователи [1, 4, 5]. В последние годы, среди систем медицинской визуализации, способов диагностики заболеваний, наблюдения за патологическими процессами, находит свое место инфракрасная термография (ИКТГ) [10, 12, 14]. Опубликован опыт применения ИКТГ для оценки течения послеоперационного процесса в герниологической практике [10]. Метод применяют для динамической оценки течения острого панкреатита [14]. Повышение локальной температуры в совокупности с нарастанием интоксикации соответствует переходу заболевания в фазу гнойных осложнений [14]. Способ успешно используют при лечении заболеваний сосудов нижних конечностей и их осложнений [4, 6, 15]. В 2008 г. опубликованы первые положительные результаты применения термографии, как одного из методов контроля эффективности оперативного лечения и течения репаративного процесса у пациентов с открытыми повреждениями мягких тканей челюстно-лицевой области [2]. В литературе мы не нашли сведений о применении ИКТГ для прогнозирования осложнений при травмах челюстно-лицевой области у детей.

Цель работы: изучить возможности ИКТГ для прогнозирования послеоперационных осложнений при лечении обширных укушенных ран лица у детей.

Материал и методы

В 2010-2011 гг. в отделении челюстно-лицевой хирургии Нижегородской областной детской клинической больницы провели проспективное контролируемое исследование результатов хирургического лечения детей с обширными укушенными ранами лица (n=33). Для прогнозирования течения послеоперационного периода применили ИКТГ.

Всем пациентам выполняли ПХО раны, антирабическую вакцинацию, профилактику столбняка,

антибиотикотерапию цефалоспоридами 3 поколения в возрастных дозировках. Через сутки после выполнения ПХО проводили ИКТГ зоны вмешательства. Определяли центр области раны (основная точка измерения), затем симметрично, контрлатерально на интактной стороне лица отмечали точку сравнения. Выполняли измерение локальной температуры инфракрасным термометром СЕМ ThermoDiagnostics в основной точке исследования и трех других точках в зоне оперативного вмешательства, а также в точке сравнения, фиксировали результаты [5, 10, 14]. Построение термограмм осуществляли с помощью программного комплекса СЕМ ThermoDiagnostics на компьютере Emachines в среде Windows 7. Измерения повторяли ежедневно, в стандартных условиях – при комнатной температуре, после термоадаптации. Время измерения локальной температуры составляло менее 1 секунды, что позволяло использовать ИКТГ у негативно настроенных пациентов, а так же во время сна ребенка. Данные соотносили с клиническим течением послеоперационного периода, фотографировали пациентов, этапы операции, зону вмешательства. В 1 группу (n=22) включили больных с гладким течением послеоперационного периода, во 2 группу отнесли лиц (n=11), у которых послеоперационный период протекал с осложнениями. Результаты анализировали статистически средствами Origin Pro 8 на компьютере Emachines в среде Windows 7. Вид распределения в выборке верифицировали по методикам Shapiro – Wilk, Lilliefors. Достоверность отличий определяли с помощью теста Kolmogorov – Smirnov для двух независимых выборок, различия считали достоверными при $p < 0,001$. Корреляцию рассчитывали ранговым методом Spearman (значения r до 0,30 соответствовали слабой корреляции, свыше 0,60 – сильной, более 0,90 – очень сильной).

Результаты и их обсуждение

В ходе анализа клинических и термографических данных установили следующее. При изменении локальной температуры не более чем на $1,5^{\circ}\text{C}$ по сравнению с температурой точки сравнения наблюдали неосложненное течение послеоперационного периода. При повышении температуры над зоной операции более чем на $1,5^{\circ}\text{C}$ относительно точки сравнения и сохранении данного изменения в течение 2-х суток наблюдали развитие местных гнойно-воспалительных осложнений (флегмона). В этих случаях проводили УЗИ зоны операции, подтверждали наличие жидкостного скопления в полости раны, выполняли ревизию и дренирование раны, раневой экссудат исследовали бактериологически, корректировали антибактериальную терапию. При понижении температуры над зоной операции более чем на 1°C относительно точки сравнения и сохранении данного изменения в течение одних суток наблюдали формирование некроза кожного лоскута. В такой ситуации принимали решение

Таблица 1

Анализ распределения данных в сравниваемых группах больных (Shapiro-Wilk, Lilliefors)

Группа больных	n	Me	m	p (Shapiro-Wilk)	p (Lilliefors)
1	22	0,822	0,294	0,496*	0,2*
2	11	2,209	0,549	0,999*	0,2*

* - распределение достоверно не отличается от нормального при $p < 0,05$

Таблица 2

Анизотермия между точками измерения и сравнения в группах пациентов (Kolmogorov – Smirnov)

Группа	n	Min	Q1	Me	Q3	Max	Z	D	p
1	22	0,2	0,6	0,822	1,1	1,3	0,35249	0,95455	0,0000001*
2	11	1,3	1,75	2,209	2,65	3,2			

* - отличия между выборками достоверны при $p < 0,05$

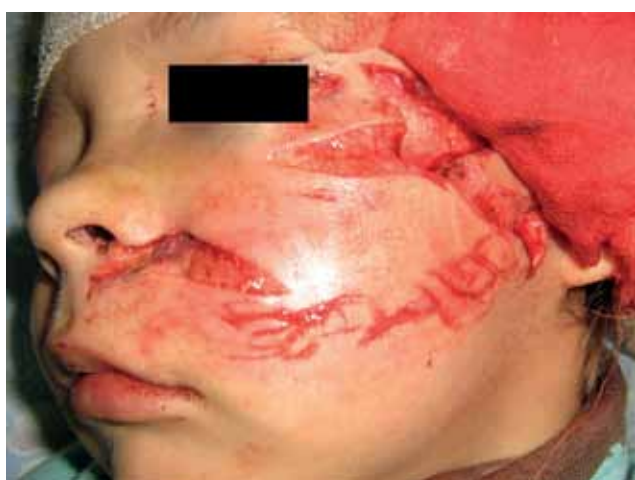

Рис. 1. Обширные укушенные раны лица у ребенка Ч., 4л.

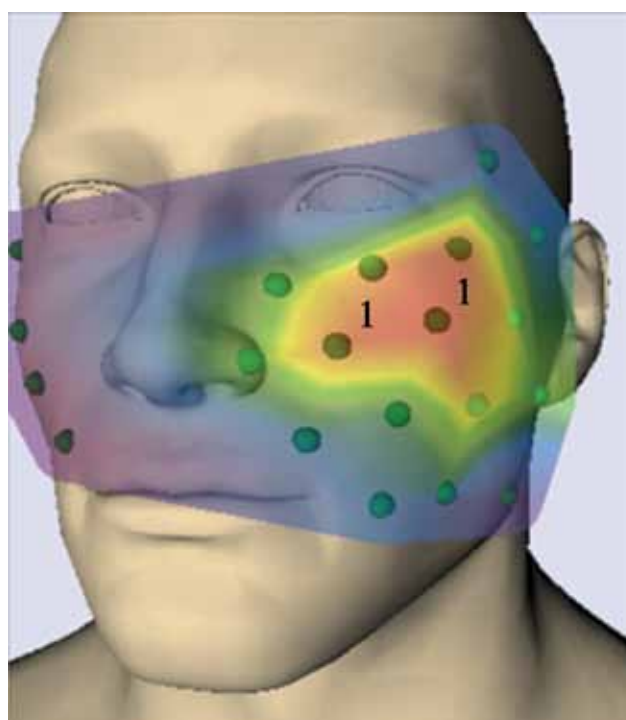


Рис. 2. Термограмма того же пациента через 2 сут после ПХО. 1 - зона локальной гипертермии.

о реконструкции зоны ранее произведенной пластики, определяли оптимальные сроки выполнения ее этапов (некрэктомия, свободная кожная пластика).

Анизотермия (Δt между точками измерения и сравнения) составила в 1 группе $0,822 \pm 0,294^\circ\text{C}$, во 2 группе – $2,209 \pm 0,549^\circ\text{C}$ ($M+m$) (табл. 1). Распределение данных в группах по результатам тестов Shapiro-Wilk, Lilliefors достоверно отличалось от нормального, поэтому для дальнейшего сравнения Δt применены непараметрические методы статистического анализа. Результаты в группах сравнены способом Kolmogorov-Smirnov для двух независимых выборок. Анизотермия в анализируемых группах достоверно отличалась: $p=0,0000001$, $Z=0,35249$, $D=0,95455$.

При анализе взаимосвязи показателей ИКТГ и течения послеоперационного периода по Spearman выявили сильную корреляцию ($r=0,816$) между показателем анизотермии и развитием осложнений, которая оказалась достоверной ($p=0,0000001$).

Таким образом, показатели ИКТГ у пациентов с неосложненным течением послеоперационного периода и больных, у которых послеоперационный период протекал с осложнениями, достоверно отличались.

Клинический пример. Больной Ч., 4 л., поступил в клинику с диагнозом: обширная укушенная рана лица слева (рис. 1). Выполнили ПХО ран лица, одномоментную пластику с закрытием дефекта тканей лица слева собственными тканями. Через 2 суток обнаружили повышение локальной температуры над зоной операции на $2,6^\circ\text{C}$ по отношению к точке сравнения. Указанная анизотермия сохранялась в течение последующих суток. Зона гипертермии хорошо видна на термограмме (рис. 2). В этой же зоне развилась флегмона (рис. 3). Произведена ревизия раны, вскрытие и дренирование флегмоны. Далее проводили лечение перевязками, антибиотиками, после купирования воспаления рана была ушита. Выздоровление (рис. 4).

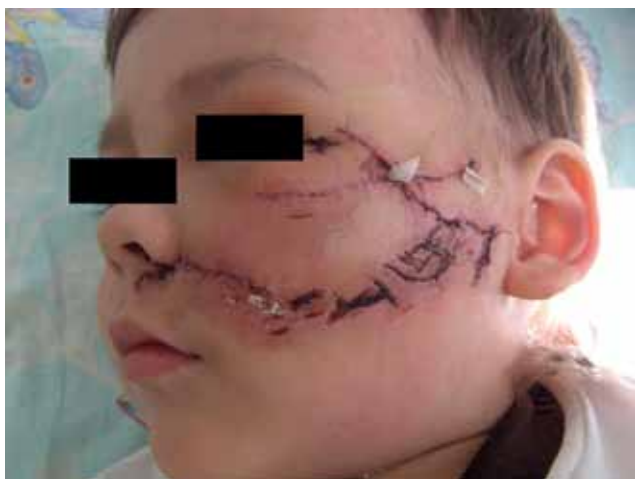

Рис. 3. Тот же больной. Флегмона лица.

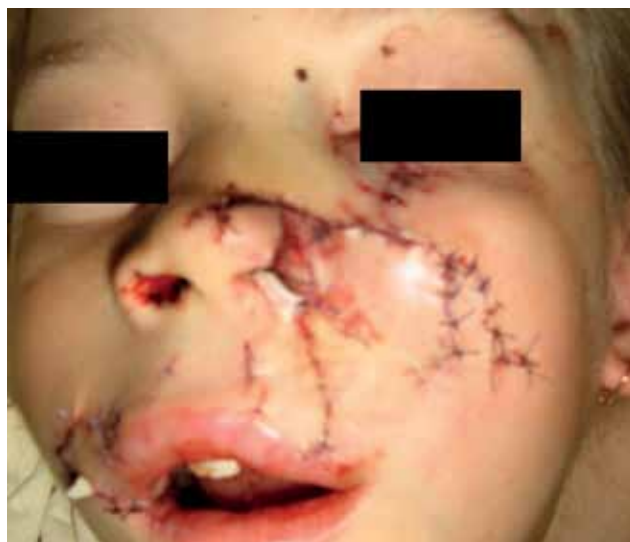

Рис. 6. Тот же ребенок. Выполнена ПХО ран лица, одномоментная пластика с закрытием истинного дефекта тканей лица слева собственными тканями.

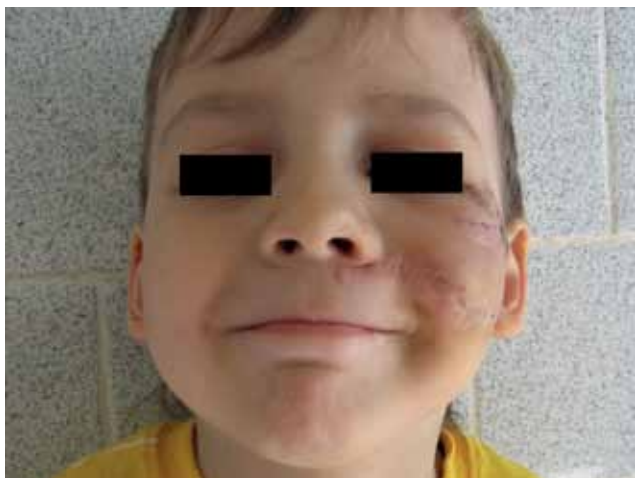

Рис. 4. Тот же пациент. Выздоровление.

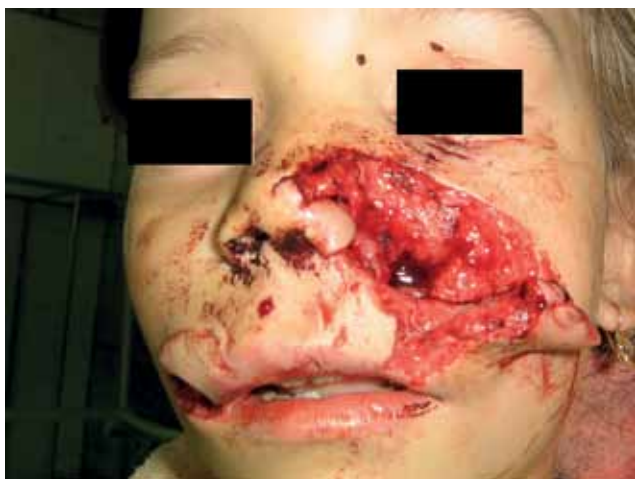

Рис. 5. Обширные укушенные раны лица у ребенка Д., 7л.

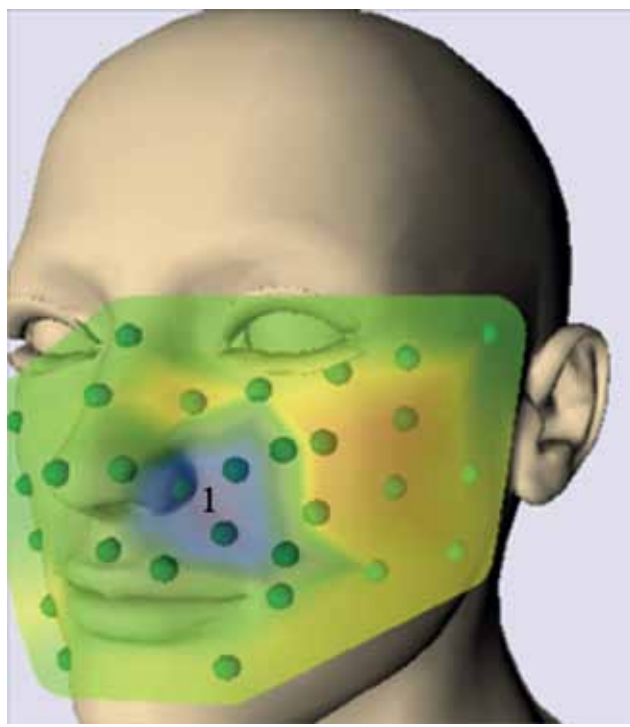


Рис. 7. Термограмма того же пациента через 1 сут после ПХО ран лица. 1 – зона локальной гипотермии.

Клинический пример. Больная Д., 7 л., поступила в клинику с диагнозом: обширные укушенные раны лица (рис. 5). Выполнили ПХО ран лица, одномоментную пластику с закрытием истинного дефекта тканей лица слева собственными тканями (рис. 6). Через 1 сутки обнаружили снижение локальной температуры над зоной операции на $1,3^{\circ}\text{C}$ по отношению к точке сравнения. Указанная анизотермия сохранялась в течение

последующих 3-х суток. Зона гипотермии хорошо видна на термограмме (рис. 7). В этой же зоне локальной гипотермии сформировался некроз тканей (рис. 8, 9). Произведена некрэктомия (рис. 10), свободная кожная пластика, операция Суллова (рис. 11). Выздоровление, эстетический результат хороший (рис. 12).

Применение инфракрасной термографии позволило прогнозировать послеоперационные осложнения при лечении обширных укушенных ран лица у детей, предвидеть определенные варианты течения послеоперационного периода, выбирать оптимальную

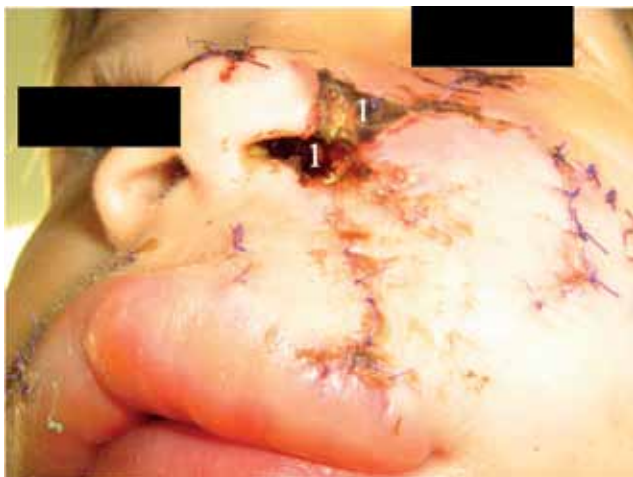

Рис. 8. Тот же ребенок. 8 сут после ПХО ран лица. 1 - зона некроза мягких тканей лица.

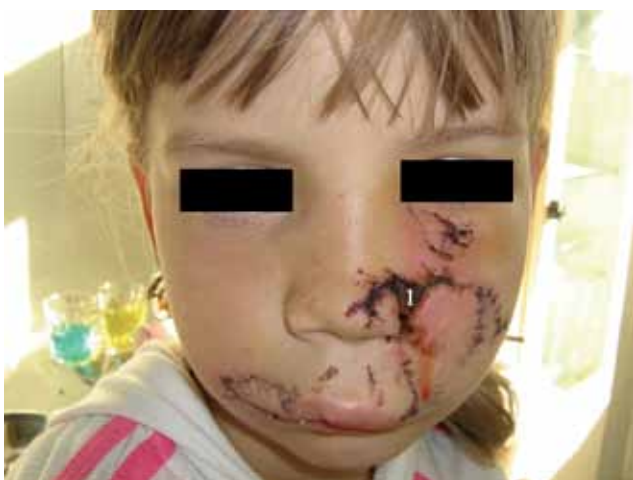

Рис. 9. Тот же ребенок. 10 сут после ПХО ран лица. 1 - зона некроза мягких тканей лица.

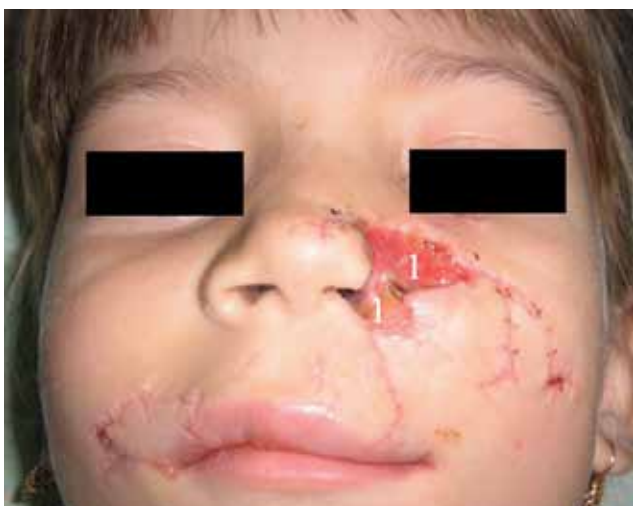

Рис. 10. Тот же ребенок. Выполнена некрэктомия. 1 - зона некрэктомии.

тактику лечения больного, своевременно корректировать тактику лечения.

Полученные нами результаты не противоречили сведениям литературы, однако имели ряд существенных отличий. Данные, представленные в опублико-

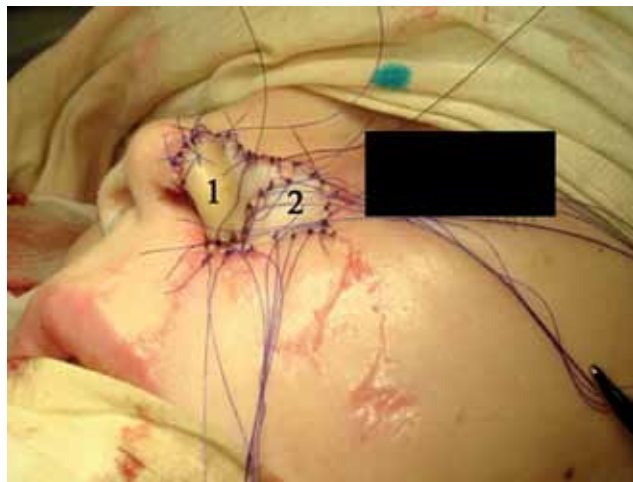

Рис. 11. Тот же ребенок. Выполнена свободная кожная пластика, операция Сулова. 1 - сформированное из участка ушной раковины крыло носа. 2 - дефект кожи замещен кожным трансплантатом.

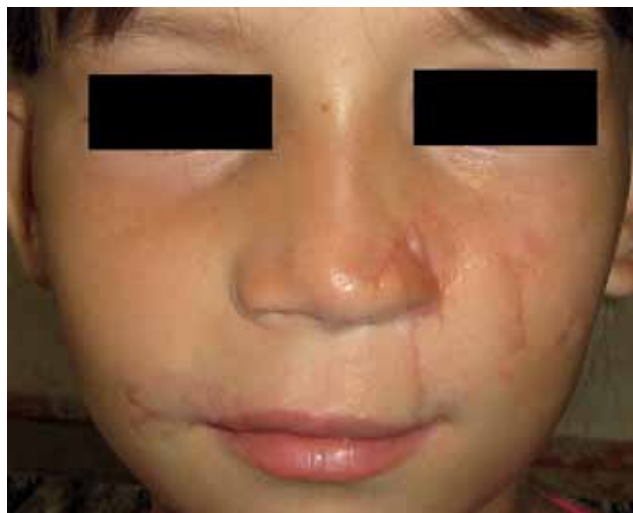

Рис. 12. Тот же ребенок. Выздоровление.

ванных к настоящему времени работах, включали очень широкий диапазон анизотермии, которую считают клинически значимой и имеющей прогностическое значение (0,7–8°C). В хирургии большинство осложнений, прогнозируемых с помощью термографии, целесообразно разделить на ишемические и гнойно-воспалительные. Волошин В.Н. и соавт. отождествляли хороший клинический результат с повышением местной температуры на 2°C [4]. Анизотермию между пальцами стопы и голенью пораженной конечности в 3-5°C рассматривали как признак нарушений кровообращения [4]. Однако авторы измеряли глубинную температуру. Последняя не может быть маркером той или иной патологии мягких тканей лица, толщина которых у детей минимальна. Кроме того, в названной работе не была определена достоверность результатов термометрии [4]. Другие клиницисты также ассоциировали определенные значения локальной гипотермии с утратой жизнеспособности тканями [3, 10]. В качестве критического значения в герниологической практике признавали $\Delta t_0 > 1,5^\circ\text{C}$ [10]. В работах травматоло-

логов были получены совершенно другие результаты - некроз кожного лоскута прогнозировали при $\Delta t^{\circ} > 8^{\circ}\text{C}$ [3]. По нашим данным, понижение локальной температуры на 1°C может сопровождаться формированием некроза кожного лоскута.

Повышение локальной температуры при травмах, заболеваниях, хирургических вмешательствах большинство ученых ассоциируют с воспалительным компонентом, что соответствует данным настоящей работы [5,10,14]. Пределом допустимой анизотермии признают $\Delta t^{\circ} < 1,5^{\circ}\text{C}$ [10, 12]. Другие справедливо указывают, что важна не только абсолютная величина термоасимметрии, но и ее продолжительность, которая зависит от характера травмы, объема тканей, вовлеченных в патологический процесс [1]. Следует согласиться с точкой зрения Попова В.А. и соавт., которые указывают, что небольшая локальная гипертермия соответствует нормальному течению репаративного процесса [12]. Представляется обоснованным мнение Струева И.В. и соавт., признающих, что динамика местной температуры тканей челюстно-лицевой области характеризует изменения в кровенаполнении, метаболизме и коррелирует с основными клинкоморфологическими признаками [13]. Ее распределение является объективным признаком стадии заболевания и одним из критериев эффективности проводимого лечения [13]. Полученные нами клинические данные не противоречат экспериментальным [9]. Повышение местной температуры в пределах $0,75^{\circ}\text{C}$ (3 сут.), $0,625^{\circ}\text{C}$ (7 сут.), $0,5^{\circ}\text{C}$ (14 сут.), $0,25^{\circ}\text{C}$ (21 сут.) отмечено при обычном (неосложненном) течении репаративного процесса после создания донорской раны твердого неба у лабораторных животных [9]. Применение стимуляторов регенерации сопровождалось более значимой и ранней локальной гипертермией – $1,125^{\circ}\text{C}$ (3 сут.) и последующим быстрым уменьшением анизотермии – $0,25^{\circ}\text{C}$ (7 сут.). Автор объяснял такие показатели ускорением течения репаративного процесса и подтвердил свои предположения морфологически, но

Список литературы

1. Блинов С.В., Малышев Е.Е., Колесов С.Н., Малышев Е.С., Павлов Д.В., Муравина Н.Л. Температурная реакция тканей коленного сустава в послеоперационном периоде при внутрисуставных переломах мыщелков большеберцовой кости. Современные технологии в медицине 2011; 4: 177-180.
2. Брайловская Т.В. Комплексная морфофункциональная характеристика результатов хирургического лечения пациентов с повреждениями мягких тканей лица. Стоматология 2008; 5(87): 35-40.
3. Бурсоедов А.В., Сизоненко В.А. Определение жизнеспособности кожного лоскута при открытых переломах костей. Забайкальский медицинский вестник 2007; 1: 6-8.
4. Волошин В.Н., Мухин А.С., Тараканова О.Е. Использование радиотермометрии при определении уровня и способа ампутации нижних конечностей у больных с критической ишемией. Современные технологии в медицине 2011; 4: 95-98.
5. Голованова М.В., Потехина Ю.П. Возможности термодиагностики в медицине. Нижний Новгород 2011: 164.
6. Замечник Т. В., Овчаренко Н. С., Ларин С. И., Лосев А.Г. Изучение надежности комбинированной термографии как метода диагностики состояния вен нижних конечностей. Флебология 2010; 3(4): 23-26.
7. Измайлов С.Г. Ультразвуковой метод контроля течения раневого процесса. Хирургия 2002; 6: 41-45.
8. Клюев И.Ю., Мигулева И.Ю., Звездина М.В., Зимин А.В. Лечение повреждений от укусов собак и кошек: опыт, возможности, проблемы. Российский медицинский журнал 2005; 3: 52-57.

оба описанных варианта справедливо отнес к гладкому течению раневого процесса [9]. Результаты настоящего исследования продемонстрировали, что повышение локальной температуры более чем на $1,5^{\circ}\text{C}$ может сопровождаться развитием гнойно-воспалительных осложнений.

Наши данные оказались вполне сопоставимыми со сведениями других авторов, хотя и имели вышеизложенные отличия. Челюстно-лицевая область ребенка обладает рядом анатомо-физиологических особенностей (обильное кровоснабжение, выраженная лимфатическая сеть, быстрое возникновение и распространение воспалительных процессов), что не позволило прямо интерполировать в детскую практику результаты работ, ранее проведенных другими исследователями. Способ ИКТГ неинвазивен и был простым в исполнении. Данные представляли собой объективные показатели, отображенные в цифровой форме, доступной для математической обработки. Построение термограмм обеспечивало наглядность полученных результатов и облегчало их трактовку. Методика не требовала применения сложной и дорогостоящей аппаратуры, исследование занимало минимум времени, его отличала доступность и повторяемость.

Заключение

С помощью ИКТГ оказалось возможным прогнозировать послеоперационные осложнения при обширных укушенных ранах лица у детей. Локальная гипотермия свыше 1°C сопровождалась формированием некроза кожного лоскута. Повышение местной температуры более чем на $1,5^{\circ}\text{C}$ было связано с развитием гнойно-воспалительных осложнений. Применение ИКТГ позволило предвидеть определенные варианты течения послеоперационного периода, выбрать правильную стратегию ведения больного, своевременно корректировать тактику лечения.

9. Меджидов М.Н. Морфогенез и температурная характеристика экспериментальной донорской раны твердого неба при влиянии на нее новых стимуляторов регенерации. Вестник трансплантологии и искусственных органов 2006; 5: 32-36.
10. Паршиков В.В., Потехина Ю.П., Петров В.В., Градусов В.П., Ротков А.И., Бабурин А.Б. Метод инфракрасной термометрии в оценке течения послеоперационного периода при пластике брюшной стенки по поводу грыж. Современные технологии в медицине 2011; 1: 99-101.
11. Паршикова С.А., Паршиков В.В. Хирургическое лечение укушенных ран лица у детей (обзор литературы). Медицинский альманах 2011; 6(19): 225-231.
12. Попов В.А., Галашев В.И., Попова Н.В. Способ определения неосложненного течения раневого процесса у больных желчнокаменной болезнью пожилого и старческого возраста при холецистэктомиях из мини-доступа. Патент РФ №2262884.
13. Струев И.В., Чиняк В.Н. Температурная характеристика пародонта в норме и патологии. Пародонтология 2007; 4: 13-15.
14. Фирсова В.Г., Паршиков В.В., Потехина Ю.П., Градусов В.П., Ротков А.И. Первый опыт использования инфракрасной термометрии в динамической оценке течения острого панкреатита. Современные технологии в медицине 2010; 4: 101-103.
15. Хижняк Л.Н. Диагностика и контроль эффективности лечения заболеваний сосудов нижних конечностей с использованием матричных термовизорных систем. Дис... канд. мед. наук. Москва. 2000: 144.
16. Kaye A.E., Belz J.M. Pediatric dog bite injuries: a 5-year review of the experience at the Children's Hospital of Philadelphia. Plast Reconstr Surg 2009; 124: 551-8.
17. Kesting M.R., Holzle F., Pox C. et al. Animal bite injuries to the head: 132 cases. Br J Oral Maxillofac Surg 2006; 44(3): 235-9.

Поступила 18.02.2012 г.

Информация об авторах

1. Паршикова Светлана Александровна – врач–детский челюстно-лицевой хирург, Нижегородская областная детская клиническая больница; e-mail: pv1610@mail.ru
2. Паршиков Владимир Вячеславович – д.м.н., проф. кафедры госпитальной хирургии им. Б.А.Королева Нижегородской государственной медицинской академии; e-mail: pv1610@mail.ru
3. Потехина Юлия Павловна – д.м.н., проф. кафедры нормальной физиологии им. Н.Ю.Беленкова Нижегородской государственной медицинской академии; e-mail: pv1610@mail.ru